Lane Medical Library

AUS DER II. UNIVERSITÄTS-FRAUENKLINIK MÜNCHEN
VORSTAND: PROFESSOR DR. FRANZ WEBER

RÖNTGENOLOGISCHE UNTERSUCHUNGEN ZUR PYELITIS GRAVIDARUM

INAUGURAL-DISSERTATION
ZUR ERLANGUNG DER DOKTORWÜRDE IN DER
GESAMTEN MEDIZIN
VERFASST UND EINER HOHEN MEDIZINISCHEN FAKULTÄT
DER BAYER. LUDWIG-MAXIMILIANS-UNIVERSITÄT
ZU MÜNCHEN

VORGELEGT VON
BOROWA KERIANA
CAND. MED.

MÜNCHEN 1929

DRUCK VON VAL. HÖFLING, MÜNCHEN, LÄMMERSTR. 1

Meinen lieben Eltern gewidmet

Digitized by the Internet Archive
in 2026

https://archive.org/details/IA40154015_0244

Röntgenologische Untersuchungen zur Pyelitis gravidarum

Wir wissen, daß in der Aetiologie der Pyelitis die Infektion und die Stauung eine koordinierte Rolle spielen. Die Bedeutung der Harnstauung für die Entstehung der Pyelitis wird am besten durch das Studium der Nierenbeckenentzündung bei der Gravidität erkannt.

Die Infektion wird nach einigen Autoren (Zangemeister, Wassidlo, Kretschmer) nur durch das Bacterium coli hervorgerufen. Haden, Halban und Seitz bezeichnen die Strepto- und die Staphylokokken als wichtigste Infektionserreger. Auf Grund der bakteriologischen Untersuchungen weiß man jetzt, daß die Infektion auf Coli und auf einer sich hinzugesellten Mischinfektion beruht. Ebenso geteilt sind die Ansichten über den Verbreitungsweg der Infektion. Es werden zwei Möglichkeiten angenommen: die ascendierende und die descendierende Infektion. Gegen die ascendierende Infektion spricht das häufige Fehlen vorheriger Cystitissymptome und das plötzliche Auftreten der Pyelitis.

Der größte Teil der Autoren ist Anhänger der descendierenden Theorie.

Nach dieser Ansicht gelangt das Bact. Coli durch die atonische Darmwand in das Blut, und auf diesem Wege in die Niere; hier wird es mit dem Harn ausgeschieden und infiziert dann den ev. gestauten Harn.

Eine Vorbedingung zum Haften der Infektion ist die Verlangsamung oder Sperre des Harnstromes infolge der Ureterstenose mit nachfolgender Dilatation, hauptsächlich des kranialen Abschnittes. In der in Rede stehenden Erkrankung des Harntraktes bei der Gravidität sollen die Ureteren nach der allgemein herrschenden Meinung durch den schwangeren Uterus komprimiert werden und zwar soll der von dem schwangeren Uterus ausgeübte Druck an der Flexura marginalis am größten sein. Viele Autoren halten die mechanische Harnstauung für das primäre und entscheidende Moment in der Entstehung der Pyelitis. Sie nehmen als Grund für die stärkere Kompression des rechten Ureters die während der Gravidität sich mehr und mehr ausbildende Dextroversio uteri an. Halsted glaubt, daß die sich physiologischerweise nach rechts drehende Gebärmutter durch Zerrung des periureteralen Bindegewebes eine gewisse Torsion auf die Ureteren ausübt.

Schikele ist der Ansicht, daß während der Gravidität eine Verlagerung der Blase nach oben insbesondere des Trigonums hervorgerufen wird. Der gravide Uterus zieht mit zunehmender Ver-

größerung das Blasenperitoneum mehr und mehr zu sich hinüber. Durch diese Verlagerung der Blase nach aufwärts soll eine geringe Stenosierung im Bereiche der Eintrittsstelle der Ureteren in die Blasenwand zustande kommen. Als ein weiteres, die Form der Blase beeinflussendes Moment, berücksichtigt Schikele die schon von Voelker und Lichterberg nachgewiesene, durch den kindlichen Kopf bedingte Verziehung der Blase in transversaler Richtung. Der allmählich tiefertretende Kopf buchtet die vordere Uteruswand mit ihr die hintere Blasenwand mehr und mehr nach vorn aus. Es resultiert daraus eine Verdrängung der hinteren Blasenwand konvex in querer Richtung, symphysenwärts. Bei der Cystoskopie haben die Autoren eine Verlagerung der Papillen gefunden. In der zweiten Hälfte der Schwangerschaft erscheint die Papille in die Länge gezogen oder vertieft, leicht klaffend. Der Grund für die Abknickung des unteren Ureterteiles liegt in dem Zug, den der grav. Uterus auf das Trigonum ausübt. Durch diese Abknickung wird die vollständige Harnentleerung erschwert. Mirabeau sucht das Hindernis in der Blase. Die Schleimhaut sei während der Gravidität geschwollen und hyperämisch-ödematös. Kehrer glaubt, daß die Muskulatur des Ureters ebenfalls von der Schwangerschaftshyperämie betroffen ist und dadurch eine Herabsetzung der Muskeltonus und der Funktion zustande kommt. Hunner macht in der weitaus größten Zahl der Fälle von Pyelitis gravidarum eine doppelseitige Striktur der Harnleiter infolge Gonorrhoe oder sonstiger entzündlichen Erkrankungen verantwortlich. In den meisten Fällen hatte er durch wiederholte künstliche Dilatation des verengten Harnleiters Heilungen erzielt und dadurch den ungestörten Weiterbestand der Gravidität gesichert. Nach seiner Beobachtung geht die Harnleiter- und Nierenbeckendilatation nach der Entbindung durchaus nicht immer zur Norm zurück.

Schulz, Raymond sind Anhänger der Hunner'schen Anschauungen. Der Hauptsitz einer Harnleiterstriktur sei die Gegend der Bifurkation der iliacalen Gefäße. Während bei den bisherigen Meinungen mechanische Momente in der verschiedensten Form für die Dilatation verantwortlich gemacht wurden, weisen Stoeckel und Sellheim auf die Bedeutung biologischer Momente hin. Sie ist die Folge einer allgemeinen Schwangerschaftstoxikose. Stoeckel ist der Meinung, daß die Ureterdilatation besonders bei Frauen von infantiltypoplastischem Typus, durch eine Atonie der Muskulatur bewirkt wird. Sellheim spricht von einem progressiven Wachstum der Muskulatur während der Gravidität und von einem regressiven Wachstum im Wochenbett. Über den Zusammenhang zwischen Harnleiterdilatation und Pyelitis gravidarum äußert sich der Autor folgendermaßen:

„Ebenso wie durch die physiologische Weitstellung des Uterusausführungsganges für das Aufsteigen einer Infektion in dem Uterus günstige Bedingungen sich bilden, so werden auch durch die in gewissem Grade physiologische Weitstellung des Harnleiters für das

Aufsteigen einer auf dem Blut-, Lymph- oder Harnwege vom Dickdarm oder sonst woher zustandegekommenen Ureterinfektion in die Nierenbecken und die Nieren günstige Bedingungen geschaffen. Der von Stoeckel gebrauchte Ausdruck „Ureteratonie" ist darum besser mit der einfachen Bezeichnung der Tatsache „puerperale Ureterenweitstellung" zu vertauschen. Halban und Seitz erblicken in der Ureteratonie und Ureterkompression einen kausalen Zusammenhang."

Muret lehnt den Einfluß einer Ureterkompression als Ursache der Pyelitis ab. Er führt die Ansicht Stoeckel's an, daß es sich bei der in der Gravidität zu findenden Ureterendilatation eher um eine Atonie handle. Auch er erkennt die „Weitstellungstheorie" von Sellheim an. Rossier führt als wichtiges Argument für die Wirksamkeit einer Ureterkompression sprechend, u. a. besonders die häufige Einseitigkeit (meistens rechts) der Pyelitis an.

Thelin berichtet über 29 in der Entbindungsanstalt von Lausanne wegen Pyelitis gravidarum behandelten Fälle. In allen herrschte eine rechtsseitige Erkrankung vor. Der Beginn fiel meist in die 2. Hälfte der Gravidität, sie zeigte sich 7mal in der Zeit des Wochenbetts. Hier erklärt er sich die Erkrankung durch die aufgetretene Urinretention nach der Geburt, infolge Herabsinkens der Niere oder anderer Lageveränderungen der Baucheingeweide nach plötzlicher Entleerung der Gebärmutter.

Thelin sah Fälle, bei welchen die Kompression durch ein Exsudat im Parametrium bedingt war.

Die Tatsache, daß die Pyelitis gelegentlich vor oder während der ersten 4 Monate vorkommt, soll gegen die Möglichkeit einer Kompression des Ureters durch den Uterus sprechen. Dozsa faßt diese sich gegenüberstehenden Theorien der obengenannten Autoren folgendermaßen zusammen:

„Die Distension des Pyelums und des Ureters ist eine Folge des Drucks der schwangeren Gebärmutter auf den infolge der Schwangerschaftstoxikose atonisch gewordenen Ureter; es muß eine Atonie des Ureters eintreten, so daß der Druck zur Geltung kommen kann; die Erweiterung wird durch seine Atonie weitgehend gesteigert."

Koenig nimmt an, daß für die Entstehung der Pyelitis gravidarum auch das Bestehen einer latenten Bacilurie eine Rolle spiele.

Einige Autoren vertreten die Meinung, daß die Pyelitis gravidarum lediglich eine aufgeflackerte alte latente Pyelitis sei (Kermauner, Bazy, Göppert).

Man spricht daher wohl richtiger von einer Pyelitis in der Gravidität. Klafter glaubt, die Pyelitis gravidarum doch als eine spezifische Erkrankung der Gravidität ansprechen zu müssen, da in seinem Material 50% aller Pyelitiden bei späteren Nachuntersuchungen völlig, auch bakteriologisch, ausgeheilt schienen.

Vielumstritten ist auch der Ort des Hindernisses. Verschiedene Forscher lokalisieren ihn auf verschiedene Höhen des Harnleiters. Stoeckel hat als Ort der Kompression des Harnleiters durch den graviden Uterus eine Stelle angegeben, die etwa 13 cm oberhalb

des Ureterostiums in der Gegend der Linea innominata liegt. (Entspricht die II. physiologische Enge.)

Die physiologischen Engen des Ureters befinden sich:

1. An der Abgangsstelle des Ureters vom Nierenbecken,
2. an der Kreuzungsstelle mit den Vasa iliaca,
3. vor dem Eintritt in die Blase.

Daraus ergeben sich die weiteren Stellen im Ureterverlauf:

1. Die „abdominale Spindel" (zwischen 1. und 2. Enge),
2. die „pelvine Spindel" (zwischen 2. und 3. Enge)

und eine untere pelvine Spindel, welche distal von den drei Engen gelegen ist.

Es ist histologisch festgestellt worden, daß die Muskelschichte der erweiterten resp. stärker dehnbaren Abschnitte des Ureters besser entwickelt ist, als die an den engen Stellen (Felix Fuchs). Die Verteilung der mehr und der weniger dehnbaren Stellen im Harnleiterrohr ist sehr variabel. Im allgemeinen sollen die blasenwärts gelegenen Abschnitte stärker dehnbar sein, als die nierenwärts gelegenen, die Erweiterungen stärker als die an physiologischen Engen.

Eisendraht behauptet, daß der Ureter unter normalen Verhältnissen nicht dehnbar sei. F. Fuchs und andere Autoren glauben, durch selbstangestellte Dehnungsversuche das Gegenteil erwiesen zu haben.

Es hat sich gezeigt, daß die Dilatation der Harnwege während der Gravidität eine sehr gewöhnliche Erscheinung, in 80% der normalen Schwangerschaft sich darstellt.

Bei 11 Fällen akuter Pyelitis, über welche Kretschmer berichtet, bestand 6mal deutliche Erweiterung beider Harnleiter und Nierenbecken; in 2 Fällen wurde nur die eine Seite befallen, in 3 Fällen fand sich zweimal eine enorme Erweiterung rechts, 1mal bloß deutliche Erweiterung, die ebenfalls rechts bestand, während die linke Seite normal war. Wiederholte Pyelographien, die er während der Gravidität vornahm, zeigten, daß die Erweiterungen sich in den obersten Anteilen fanden.

Straßmann berichtet folgendes: Bei den 12 Patientinnen, die er behandelt hat, war dreimal die rechte Seite erkrankt, 2mal die linke Seite; nur eine von den Patientinnen klagte über Beschwerden beiderseits. Bei 6 Frauen lag das Hindernis zwischen 10—12 cm Ureterlänge. Bei der Überwindung dieses Hindernisses strömte der gestaute Harn heraus. Im Gegensatz zur gesunden Niere floß der Harn nicht rhythmisch.

Nach der Überwindung des Hindernisses besserte sich der Zustand der Patientinnen. Nur bei einer Patientin lag das Hindernis sogar 2 cm oberhalb der Ureteröffnung (blasenwärts).

Dozsa kam durch Ureterpyelographie zu dem Ergebnis, daß die Wirkung der Kompression und die dadurch entstandene Einengung des Harnleiterrohrs nicht der physiologischen Enge in der Höhe der Linea innominata entspricht.

Das Hindernis lag immer oberhalb der Linea innominata etwa

14—16 cm vor der Ureterenmündung in der Blase. Die Erweiterung des Harnleiters soll plötzlich, fast ohne jeden Übergang, beginnen.

Dieser Befund spräche dafür, daß hier der Ureter nicht mehr dem von der Gebärmutter ausgeübten Druck ausweichen kann, da der Raum hier durch die knöcherne Wand im höheren Grade beschränkt ist.

Es zeigte sich eine hochgradige Ureterdilatation, für welche der Autor die Atonie bei der Entstehung der Erweiterung verantwortlich macht.

Weiterhin ergab die Pyelographie Knickungen, Windungen, laterale Verdrängung der Ureteren.

Kretschmer hat den Eindruck, daß diese Veränderungen des Ureters Folge, nicht Ursache der Erweiterung sei.

Dies widerlegt die Ansichten der Autoren, die die Ursache der Ureterstenose in den unteren Teil des Harnleiters zu verlegen versuchen (Schickele, Mirabeau, Zangemeister).

Die Veränderungen des Ureters gehen nach der Entbindung immer zur Norm zurück. Dies widerlegt die Ansicht Hunners (s. S. 6).

Dieser Arbeit liegen 14 Krankengeschichten und eine größere Anzahl Pyelogramme zugrunde.

Das Material wurde mir von Herrn Dr. Brakemann freundlichst zur Verfügung gestellt. Herrn Dr. Brakemann sei auch an dieser Stelle mein ergebenster Dank ausgesprochen.

Fall I.

24jährige opara. Seit 14 Tagen verspürt Patientin Schmerzen in der r. Nierengegend. Zur Zeit gravid mens. IV.

Im Urin finden sich viele Leukozyten, weniger rote Blutkörperchen. Viel Coli. Temperatur: 37,1—37,7° abends.

Pyelogramm: Beiderseits werden je 10 ccm Umbrenal injiziert.

Die Aufnahme ergibt:

Der lk. Harntrakt mit dem ausgesprochen ampullär gebauten Nierenbecken ist normal weit. Die Dilatation wirkt sich hauptsächlich am rechten, gleichfalls ampullär gebildeten Nierenbecken aus. In das oberste Drittel des rechten Harnleiters ist eine in frontaler Richtung verlaufende S-förmige Schleife eingeschaltet.

Kaudalwärts werden seine dichten Schatten geringer, an der Linea terminalis hört sie allmählich ganz auf. Der pelvine Abschnitt des rechten Ureters hat sich nicht gefüllt.

Fall II.

22jährige 0 para. Zur Zeit im VI. Monat der Gravidität. Heftige Kreuz- und Leibschmerzen, vor allem rechts. Temperaturanstiege bis 38,7 und 39°. Der Urin enthält massenhaft Leukozyten und Bakterien.

Cystokopisch: Beim Vorschieben des Ureterkatheters ergibt sich rechts eine Hemmung nach 5 cm. Nach einigen Versuchen gelingt es doch, ihn weiter zu verschieben. Die Einführung links gelingt mühelos.

Pyelogramm: Der rechte Harntrakt wird mit 10 ccm verdünntem Umbrenal, der linke mit 6 ccm gefüllt. Pat. äußert jetzt Schmerzen im Unterbauch.

Die Röntgenaufnahme ergibt:

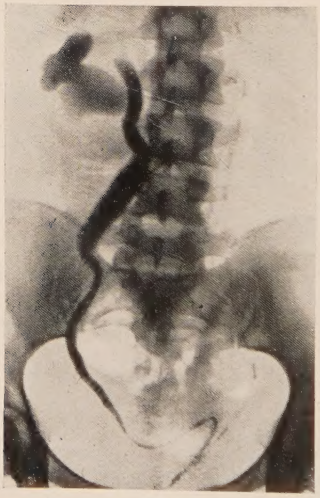

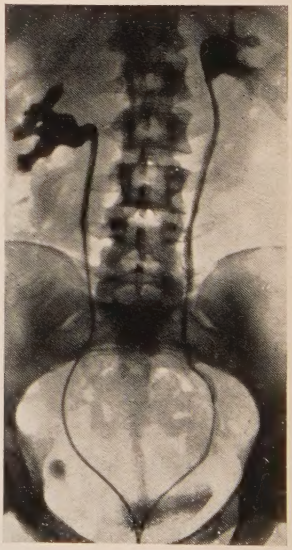

Kind in 2. Steißlage. Kopf in der Gegend des rechten Nierenbeckens. Kindliche Wirbelsäule rechts, neben der der Mutter. Im Gegensatz zu den übrigen Aufnahmen hat sich in diesem Falle der gesamte

Harntrakt auf der rechten Seite in ganzer Länge, vom vesikalen Ureterostium bis zu den Endkelchen gefüllt.

Die Aufnahme gibt deshalb über Einzelheiten seines Verlaufes und seiner Weite in allen Abschnitten des Harnleiterrohres in hervorragender Weise Aufschluß.

Das rechte anatomische Nierenbecken (Becken- und Kelchsystem) ist dilatiert. Es mündet unter Bildung einer Schleife fast rechtwinklig in den Harnleiter ein. In dem vielfach geschlängelten Ureter lassen sich, durch den verschiedenen Grad seiner Erweiterung bedingt, zwei Abschnitte scharf unterscheiden:

Die zur Dicke eines Fingers erweiterte Pars abdominalis, von der in viel geringerem Grade dilatierten Pars pelvina. An der Linea terminalis gehen beide in einem median gerichteten scharfen Knicke ineinander über.

Anderen Befunden analog wendet sich der unterste weiteste Abschnitt des abdominalen Harnleiterteiles zuerst lateralwärts, um dann erst an physiologischer Stelle (Synchondrosis sacroiliaca) in das kleine Becken hinabzusteigen. Der sich kaudalwärts allmählich zuspitzende Kleinbeckenteil des Harnleiters zieht zuletzt median-blasenwärts.

An der Stelle seines völligen Verschwindens möchten wir die vesikale Mündung suchen.

Der linke Harntrakt ist normal weit, sein Verlauf entspricht der Norm.

Im Laufe einer medikamentösen und diätetischen Behandlung kehrt die Temperatur zur Norm zurück.

Da jedoch die subjektiven Beschwerden dieselben bleiben, wird die Gravidität unterbrochen. Per laparatomiam wird der ca. 38 cm lange Foet aus dem quer eröffneten Corpus entfernt. Nach Ablauf von 14 Tagen wird Patientin beschwerdefrei entlassen. Wegen einer geringen Fadeneiterung wird sie nach einigen Tagen wieder aufgenommen.

Pat. gibt an, von seiten ihrer Nieren keine Beschwerden mehr zu haben. Es wird ein Kontrollpyelogramm gemacht (28 Tage nach der ersten Kontrastaufnahme).

Die Dilatation des rechten Harntraktes ist erheblich zurückgegangen; eine leichte atonische Erweiterung besteht noch im Ureter, vor allem in Höhe seines kurz oberhalb der Linea terminalis gelegenen Teiles.

Ein 7 Monate nach Unterbrechung der Schwangerschaft aufgenommenes Pyelogramm ergibt völlig normale Verhältnisse.

Fall III.

20jährige 0 para. Gravid im 5. Monat. Patientin verspürte starkes Brennen beim Wasserlassen. Schmerzen in der Nierengegend. Fieber bis zu 39°.

Cystoskopisch: Die kapillären Gefäße der Blase erweitert. Trigonocystitis. Urin sehr trüb. Der beiderseitige Nierenurin enthält massenhaft Leukozyten.

Pyelogramm: Nach Injektion von rechts 10 ccm, links 7 ccm Umbrenal entsteht folgende Röntgenaufnahme.

Es handelt sich um eine rechte Schädellage: Kopf innerhalb des Kleinbeckenschattens, Rücken des Kindes rechts, schräg über die Synchondrosis sacroiliaca hinüberziehend (klinisch war der Rücken rechts hinten zu fühlen).

Die Dilatation betrifft ausschließlich das rechte Nierenbecken sowie den rechten Harnleiter.

Die Endkelche des Nierenbeckens sind kugelig aufgetrieben, der zu Fingerdicke dilatierte Ureter geht unter Bildung einer spiralig gewundenen Schleife breit aus dem pelvis renalis ab. Der schattengebende Katheter hat, an der oberen Wand des Spiralbogens anstoßend, an dieser Stelle Halt gemacht und ist dadurch an seinem weiteren Vordringen ins Nierenbecken gehindert worden.

Der in ganzer Länge gleich breite Harnleiterschatten wendet sich nun in weit nach rechts ausladendem Bogen lateralwärts, umkreist die Synchondrosis sacroiliaca und verschwindet in der rechten Fossa iliaca mit distalwärts leicht konisch zugespitzter unterer Grenze. Sein weiterer Verlauf wird nunmehr lediglich durch den schattengebenden Katheter bezeichnet. Der Umstand, daß er sich von der Stelle des Aufhörens des Ureterschattens in scharfem Bogen wiederum einwärts wendet, um ins kleine Becken hinabzusteigen, läßt auf eine feste Fixierung des Harnleiterrohres an seiner Ureterlage an der Stelle seines Hinübertretens über die Lin. terminalis schließen. Der linke Harntrakt ist in allen seinen Teilen normal.

Fall IV.

26jährige I para. 1 Abortus im 5. Monat. Zur Zeit gravid mens. V—VI.

Gynäkologische Untersuchung ergibt einen fast am Rippenbogen stehenden Fundus uteri. Kindliche Herztöne sind nirgends zu hören. Das Becken ist rachitisch verengt. Die Röntgenaufnahme zeigt eine 2. Steißlage: die Größe der Frucht entspricht einer Gravidität im V. bis VI. Monat.

Pyelogramm: Trotz mehrfacher Versuche und Anwendung aller Kunstgriffe gelingt es nicht, den rechten Katheter höher als 2½ bis 3 cm hinaufzuschieben.

Der linke gleitet ohne Hemmung bis zum Nierenbecken hinauf. Es werden rechts 10 ccm, links 6 ccm Umbrenal injiziert.

Die Aufnahme läßt den kindlichen Kopf unterhalb des rechten Nierenbeckens, die kindliche Wirbelsäule rechts lateral vom gleichseitigen Harnleiter erkennen.

Das rechte Nierenbecken ist in geringem Grade erweitert; die Erweiterung bezieht sich vor allem auf seinen untersten Kelch. Die lückenlose Füllung des rechten Ureters gestattet in diesem Falle eine selten klare Übersicht über seinen Verlauf und seine Weite bis zu dem Orte seines Hervorgehens aus dem Nierenbecken.

Von der Stelle seines Hervorgehens aus dem Nierenbecken nimmt sein Schatten nach unten ständig an Breite zu bis 2 Querfinger oberhalb der Lin. terminalis. Von dieser Höhe nach abwärts verjüngt er sich kontinuierlich bis zu seinem Eintritt in die Blase.

Das linke Nierenbecken überschreitet hinsichtlich seiner Weite das physiologische Maß nicht; lediglich der Ureter dieser Seite läßt in gleicher Weise wie rechts eine gleichmäßige Volumenzunahme nach derselben Richtung erkennen.

Die ohnehin schon schwächere Intensität und Dichte seines Schattens hört dann plötzlich auf, so daß man über die Weite der abhängigen Abschnitte kein Urteil abgeben kann.

Mehr noch als der Grad ihrer Dilatation interessiert in diesem Falle die Verlaufsrichtung der beidseitigen Harnleiter. Gleich nach ihrem Austritt aus dem Nierenbecken ziehen sie jederseits in lateral konvex geschwungenen Bögen nach abwärts und kreuzen die Synchondrosis sacroiliaca und die Cristae beider Darmbeinschaufeln. Innerhalb der Fossae iliacae, dicht unterhalb der Darmbeinkämme wenden sie sich in flachem Bogen wieder einwärts, um kurz darauf mit scharfer Krümmung die Lin. innominata zu passieren. Dadurch, daß beide Ureteren während dieses Verlaufes stets den gleichen Abstand von der Mittellinie beibehalten und in gleicher Höhe und nahezu auch in gleicher Entfernung von ihr in die Höhlung des kleinen Beckens eintreten, entsteht eine eigenartige bilateral symmetrische Figur; der gleichmäßige Verlauf ihrer Begrenzungslinie wird lediglich durch den unterhalb der Lin. terminalis in den pelvinen Teil des Harnleiters eingeschalteten scharfen Knick nach außen gestört.

Nach dem Entwickeln der ersten Platte (was ca. ¼ Stunde in Anspruch genommen haben dürfte), werden die Katheter entfernt und eine zweite Aufnahme angeschlossen.

Sie zeigt vollkommene Entleerung des linken Nierenbeckens und des Ureters.

Rechts hat sich eine ansehnliche Restfüllung im Becken und im abdominalen Harnleiterabschnitt erhalten. Letzterer hat, wie man sieht, seinen pathologischen Verlauf auch nach Entfernung der Katheter beibehalten.

Sein lichter gewordener Schatten schneidet kaudalwärts unterhalb der Lin. terminalis mit scharfer Grenze ab. Die Geburt wird mittels Metreuryse zu Ende geführt. Der Ballon wird nach 3 Stunden ausgestoßen. Nach einer Stunde springt die Blase und es entleert sich eine ungewöhnlich große Menge Fruchtwasser.

Spontangeburt eines toten männlichen Kindes in Steiß-Fußlage.

Außer einer einmaligen Temperaturzacke auf 37,6° ist das Wochenbett völlig fieberfrei.

Am 8. Tag post partum wird ein Kontrollpyelogramm gemacht. Rechts werden ca. 15 ccm Kontrastflüssigkeit, links 3 ccm verwendet. Es erfolgt eine leichte schnell vorübergehende Kolik.

Ähnlich wie bei der ersten Aufnahme ließ sich der rechte Harnleiterkatheter erheblich schwieriger einführen als der linke. Wie die Aufnahme zeigt, ist er aber dennoch bis in Höhe der Mitte des 3. Lendenwirbels vorgedrungen.

Die Dilatation des rechten Nierenbeckens hat sich völlig zurück-

gebildet: insbesondere ist die Verlagerung beider Ureteren nach auswärts völlig verschwunden. Beide Harnleiter zeigen nunmehr in ihrem ganzen Verlauf eine durchaus physiologische Lage.

Fall V.

23jährige 2 para. 1. Abort vor 3 Jahren. Zur Zeit im 6. Monat gravid. Brennen beim Wasserlassen, häufiges Urinieren. Fieber 39.3. Kopfschmerzen. Stiche in der r. Seite.

Gynäkologisch: Uterus steht querfingerbreit oberhalb des Nabels.

Cystoskopisch: Trotz mehrfacher Spülung trübt sich die Blasenfüllflüssigkeit immer wieder. Blasenschleimhaut gerötet und gedunsen, besonders in Umgebung der Harnleitermündungen. Ohne größere Beschwerden für die Frau ließen sich rechts 25 ccm, links 15 ccm verdünntes Umbrenal injizieren.

Das Pyelogramm zeigt folgenden Befund:

Kind in 1. Schädellage. Beide Harntrakte, insonderheit der rechte, erweitert. Die Dilatation hat rechts sich offenbar vor allem an den Kelchen zweiter Ordnung und an den Endkelchen, weniger am (chirurgischen) Nierenbecken gezeigt.

Die linke Seite der Aufnahme entspricht der rechten Seite der Patientin

Die Einschnürung im Harnleiterrohr nahe seinem Abgang aus dem Nierenbecken stellt die oberste physiologische Enge dar; die im kranialsten Drittel des Ureters in der Höhe der 3. Intervertebralscheibe in seinem Verlauf eingeschaltete S-förmige Schlinge besteht aus 2 (in frontaler und sagittaler Ebene verlaufenden) Teilwindungen.

Statt des normalerweise median konvexen Verlaufes des abdominalen Ureterabschnittes zeigt er hier eine leichte Lateralkonvexität. An der L. terminalis schneidet der Harnleiterschatten nicht mit scharfer unterer Grenze ab; vielmehr erhält er sich, allmählich schwächer werdend, in seiner lateralen Hälfte auf eine kurze Strecke länger als auf der medialen. Die Verhältnisse lassen sich hier am besten bei schwacher Lupenvergrößerung studieren.

Sein pelviner Abschnitt hat sich in der Aufnahme nicht abgebildet.

Das linke Nierenbecken ist gleichfalls dilatiert; die Endkelche jedoch sind noch als plumpe, mondsichelförmige Gebilde deutlich zu erkennen.

Der zugehörige Ureter entspringt mit schlanker, taillenförmiger Einschnürung aus dem Nierenbecken, um weiter distalwärts in Höhe des 5. Lendenrings mit allmählich schwächer werdenden Umrissen gänzlich zu verschwinden.

Sein pelviner Teil hat sich nicht gefüllt; sein Verlauf wird lediglich durch den schattengebenden Katheter gekennzeichnet.

Fall VI.

22 Jahre I para. Zur Zeit gravid mens. VI. Patientin klagt über Schmerzen im Rücken, besonders rechts. Sie strahlen nach unten, dem Harnleiter entlang, aus. Temperatur 39,7. In den nächsten 10 Tagen hält sich das Fieber auf 39, 38, 37,4 abends, um am Morgen auf 36,2 bzw. 37 abzufallen.

Im Urinsediment reichlich Leukozyten und Bakterien. Der Urin aus dem rechten Harntrakt ist wesentlich trüber als der aus dem linken. In beiden Eiterkörper.

Auf entsprechende Behandlung fällt das Fieber ab.

Am 21. Tag nach dem Abfall Pyelogramm.

Beide Katheter verhaken sich wiederholt beim Verschieben; rechts werden 30 ccm, links 10 ccm Umbrenal injiziert.

Auf der Röntgenaufnahme liegt der kindliche Kopf (k) rechts in Höhe des 3. und 4. Lendenwirbels. Die kindliche Wirbelsäule zeigt sich rechts neben der mütterlichen. Steiß in Höhe des Beckeneingangs.

Das rechte anatomische Nierenbecken ist erweitert; einzelne Endkelche haben ihre Sichelform noch nicht völlig eingebüßt.

Der Harnleiter entspringt mit einer kleinen Schlinge aus dem Nierenbecken. Sein Schatten verbreitet sich nach kurzem Verlauf rasch zu Fingerdicke und verschwindet nach kurzem Verlauf in Höhe des 4. Lendenwirbels mit allmählich abnehmender Dichte. Die Stelle seines gänzlichen Verschwindens liegt ungefähr 3 bis 4 Querfinger oberhalb der Linea terminalis, daumenbreit oberhalb der Crista iliaca. Sein weiterer Verlauf von dieser Stelle an wird lediglich durch den schattengebenden Katheter bezeichnet.

Das linke Nierenbecken ist normal weit; der Ureter dieser Seite verbreitert sich nach abwärts mehr und mehr und bricht fast in gleicher Höhe (Mitte des 4. Lendenwirbels) wie rechts mit unscharfer Kontur distalwärts ab.

Über die Weite der beidseitigen kaudalen Ureterabschnitte ist mangels jeglicher Füllung nichts auszusagen.

Das 2. Pyelogramm wurde ca. 25 Minuten nach dem ersten aufgenommen, die Katheter wurden entfernt. Patientin blieb während dieser Zeit ruhig auf dem Röntgentisch liegen. Völlige Entleerung der linksseitigen Harnwege; rechts ist eine Restfüllung vorhanden. Das Kelchsystem hat sich bis auf geringe Reste entleert.

Das Nierenbecken und der oberste Abschnitt des in der Bauchhöhle verlaufenden Harnleiters zeichnen sich noch deutlich ab.

Die schon in der I. Aufnahme kurz unterhalb des Nierenbeckens in den Harnleiterverlauf eingeschaltete Schlinge ist jetzt weiter hinabgerückt und entschieden größer geworden. Es hat sich eine deutliche S-Form mit frontal gestellten Schenkeln herausgebildet.

Die unterste Grenze des Bauchteiles des Ureterschattens ist in dieser Aufnahme (25 Min. später) knapp um Daumenbreite gegen die erste herabgerückt.

Fall VII.

35jährige VIIpara, I Abortus. Zur Zeit grav. mens. VI.—VII. Ambulant untersucht. Bei der Patientin besteht eine große Cystocele mit einem Decubitalgeschwür.

Pyelogramm: In beiden Nierenbecken werden je 20 ccm Umbrenal injiziert.

Die Aufnahme ergibt:

Kindlicher Thorax mit quer verlaufender Brustwirbelsäule liegt in Gegend der rechten Crista iliaca oss. ilei. Die übrigen Teile des fetalen knöchernen Skelettes sind auf der Aufnahme nicht zu sehen.

Urologisch besteht eine leichte Erweiterung beider Nierenbecken, die sich vornehmlich an den Kelchen bemerkbar macht.

Die Aufnahme zeigt in instruktivem Nebeneinander die röntgenologischen Bilder eines atonischen linken Ureters und eines solchen mit erhaltener kräftiger Peristaltik (rechter Ureter). Das Lumen des r. Ureters ist leer; starke, peristaltische Wellen haben seinen Inhalt bereits in die Blase getrieben. Im linken Harnleiter rinnt die schattengebende Flüssigkeit ohne die wirksame muskuläre Fortbewegung, mehr ihrer eigenen Schwere folgend, an den Ureterwänden langsam blasenwärts.

Es leuchtet ein, daß gerade diese Hohlorgane mit träger Peristaltik für die röntgenologische Darstellung besonders geeignet sind.

So kommt es daß der linke Harntrakt mit allen anatomischen Einzelheiten zur Darstellung gekommen ist. Die Pars abdominalis des linken Harnleiters zeigt eine gegen die Linea terminalis langsam zunehmende keulenförmige Erweiterung.

Dicht oberhalb derselben verjüngt sich der in seinem untersten abdominellen Abschnitt daumenbreite Harnleiterschatten plötzlich auf ca. $^1/_3$ seiner Breite und steigt nunmehr als bleistiftdicker intensiver Schattenstrang an der seitlichen Beckenwand herab.

Innerhalb des kurzen sich über die Linea terminalis hinüberlegenden Verbindungsstückes zwischen Bauchhöhlen- und Kleinbeckenanteil des Harnleiters ist die Schattendichte nur eine sehr geringe, es hat den Anschein, als ob sie, wenn auch nur auf kurze Strecke, gänzlich unterbrochen wäre.

Fall VIII.

26jährige. Zur Zeit gravid mens. VII.

Vor einigen Jahren wurde der Patientin wegen Tbc. die rechte Niere exstirpiert. Leider ist die Krankengeschichte zu Verlust gegangen; auf eine eingehende Anamnese muß deshalb verzichtet werden. Sicher ist, daß die Patientin wegen Pyelitis gravidarum mit teilweise hohem Fieber in der Klinik gelegen ist.

Pyelogramm: Der linke Ureterkatheter gleitet auffallend leicht in die Höhe. Es wurden ca. 30 ccm Umbrenal injiziert.



Röntgenologisch handelt es sich um eine rechte Schädellage: der kleine Kopf (Fig. K) hat sich mit seiner größten Circumferenz in den Nierenbeckenschatten projiziert. Die kindliche Wirbelsäule (W) steht schräg, fast quer zu der der Mutter. Nierenbecken und Hauptkelche (oberer a, mittlerer b und unterer c) sind enorm erweitert, desgleichen die Endkelche. Ihre halbmondförmige periphere Begrenzung durch die in sie einmündenden Papillenspitzen des Nierenparenchyms ist jedoch noch relativ gut erhalten. Der Nierenschatten selbst ist infolge Ausfalls des Parenchymorgans erheblich vergrößert. Der schlauchartig, zu Fingerdicke erweiterte Harnleiter entspringt breit aus dem Nierenbecken, er zieht anfangs eine kurze Strecke weit dicht an der Wirbelsäule nach abwärts, um dann mit einem, weit nach links aushol enden, lateral konvexen Bogen an der Articulatio sacroiliaca breit zu enden. Von oben kommend umzieht er zuerst die genannte Gelenkverbiegung mit einer flachen Kurve, um dann mit allmählich lockerer werdendem Schatten breit in ihrer Mitte zu enden.

Es folgt jetzt eine längere Unterbrechung des Schattens an der Linea terminalis und über sie hinaus nach abwärts in den Klein-

beckenraum hinein. Hier taucht er, wenn auch in wesentlich geringerer Dichte und auf die Hälfte verdünnt, wieder auf. Dieser pelvine Harnleiterabschnitt zieht eine Strecke weit an der seitlichen Kleinbeckenwand hin und verschwindet dann in Gegend der Blase.

Mit Rücksicht auf das Vorhandensein nur einer funktionierenden Niere wurde die Gravidität unterbrochen.

Der 14 Tage post operationem pyelographisch nachkontrollierte linke Harntrakt ergab eine gute Rückbildung der Erweiterung in allen Abschnitten.

Fall IX.

29jährige I para. Zur Zeit gravid mens. VII. In der ersten Zeit Erbrechen. Seit mehreren Monaten Blut im Urin. Patientin hat eine Kyphoskoliose. Sie wird wegen Haematurie von der Med. Abtlg. zur Interuptio verlegt.

Lt. Begleitschreiben besteht cystokopisch eine Rötung des Trig. Ltd. Bullöses Oedem der Schleimhaut, nebst einigen Ulcerationen. Im Urin der linken Niere viel Sanguis, keine nephritischen Elemente.

Rechts nur spärliche Erythrozyten.

Blut: Rote Bl. 3 580 000. Hb. 55%. Ind. 0,8. Wa 2fach positiv.

I Pyelogramm: Das rechte Nierenbecken wird mit 15, das linke mit 10 ccm Natriumbromat 25% gefüllt. Aus dem rechten Ureterenkatheter tropft fast reines Blut ab.

Die Aufnahme ergibt:

Die linke Seite der drei Aufnahmen entspricht der rechten Seite der Patientin

Eine erhebliche sinistroskonvexe Skoliose der Lendenwirbelsäule. Außer dieser Ausbiegung ist noch eine Drehung um ihre Vertikalachse deutlich.

Zur Zeit dieser Aufnahme liegt der Foet nahezu in Querlage. Kopf in der linken Fossa iliaca, seine Wirbelsäule zieht sich

bogenförmig ins kleine Becken hinab. Die Unterextremitäten liegen innerhalb des Kleinbeckenschattens.

Beide Harntrakte sind erweitert; vor allem der rechte. Seine Endkelche sind nicht, wie im physiologischen Zustand, zierlich sichelförmig geformt, sondern machen jetzt den Eindruck blasig aufgetriebener Endkolben.

Ohne jegliche physiologische Enge geht das gleichfalls dilatierte Nierenbecken in den fingerdicken Harnleiter kontinuierlich über. Mit gleichbleibender Stärke beschreibt er im weiteren Verlaufe an der hinteren Bauchwand (ungefähr in der Mitte seines abdominalen Abschnittes) eine Schleife, deren oberer Schenkel in der sagittalen, deren unterer in der frontalen Ebene gelegen sein muß.

Auf das Zustandekommen dieser Ureterschlinge soll später des näheren eingegangen werden.

Daumenbreit oberhalb der Lin. terminalis verschwindet das Schattenband des Harnleiters mit nach unten allmählich abnehmender Intensität. Der weitere Verlauf des rechten Ureters im kleinen Becken wird jetzt lediglich durch den schattengebenden Katheter markiert. Die linke Niere hat sich, der Schmalheit ihres Nierenbeckenschattens nach zu urteilen, aus ihrer physiologischen Frontalstellung in eine sagittal gerichtete gedreht. Als Ursache dieses Stellungswechsels ist ohne Zweifel die starke Ausbiegung der Lendenwirbelsäule nach links anzusehen. Der zugehörige Ureter verläuft nahe der Wirbelsäule fast gerade gestreckt nach abwärts. Auch er ist erweitert, wenn auch nicht in gleicher Weise wie rechts. Nach einer leicht bauchigen Erweiterung in Höhe der Crista iliaca verschmälert er sich wieder. In Höhe der Lin. terminalis ist sein Schatten daumenbreit unterbrochen. Weiter distalwärts — in seiner Pars pelvina — ist er, im Gegensatz zur rechten Seite wieder deutlich zur Darstellung gekommen. Seine Lichtung ist in diesem Teil ebenfalls erweitert, wenn auch nicht im gleichen Maße wie in seinem abdominalen Abschnitt.

Die Erklärung der erwähnten Schlinge im abdominalen Verlauf des rechten Ureters ergibt sich aus der vergleichenden Betrachtung eines Serienpyelogrammes von 4 nacheinander gewonnenen Aufnahmen. Wie sich aus einem Vergleich dieser Aufnahmen unzweideutig ergibt, hat sich an der Stellung Hochstand der rechten Niere nichts geändert.

In allen schneidet die 12. Rippe die Mitte des Nierenbeckens, ein Befund, wie er bei jeder Aufnahme der horizontal liegenden Patientin auch nicht anders zu erwarten ist. Durch ein einfaches Tiefertreten der Niere mit gleichzeitigem Längerwerden des Harnleiters kann die Schlinge also nicht erklärt werden. Bei der ersten Aufnahme wurde das schattengebende Mittel hauptsächlich in den abdominalen Teil des Harnleiters deponiert.

Wir sehen hier den ersten Beginn der Schlingenbildung. In der 2. Aufnahme nach 10 Min. hat sie sich schon zu ansehnlicher Größe gebildet, abermals um nach ca. $^1/_4$ Stunde die Größe erreicht zu

haben, die wir in der dritten Aufnahme sehen. In der 4. Aufnahme nach 3 Wochen ist sie gänzlich verschwunden; an der Lage der Niere hat sich auch hier nichts geändert.

Wegen der erheblichen Haematurie wird am Tage nach der Aufnahme die Schwangerschaft durch Sectio caes. unterbrochen. Es wird ein unreifes lebendes Mädchen entwickelt.

Der Wochenbettverlauf ist ungestört, die Blutung steht. 24 Tage nach der Entbindung wird ein (2.) Kontrollpyelogramm angefertigt.

Die verwendete Kontrastflüssigkeitsmenge ist nicht mehr benannt.

Die Aufnahme zeigt:

Einen geradezu überraschenden Rückgang der Dilatation der beidseitigen ableitenden Harnwege.

Am sinnfälligsten ist er an den ehedem am stärksten von der Erweiterung betroffenen Gebieten des Harnsystems, dem rechten Nierenbecken, samt seinen Verzweigungen ausgeprägt. Diesen zierlich schlanken Kelchen ist ihre einseitige enorme Ausdehnung in keiner Weise mehr anzusehen.

Eine leichte Atonie hat sich lediglich im Gebiet der beidseitigen Ureteren erhalten: die Verbreiterung ihrer Schatten nimmt mit zunehmender Annäherung an die Trennungslinie zwischen großem und kleinem Becken langsam zu, um dann kaudal von ihr ziemlich unvermutet an Breite zu verlieren. Die noch deutliche Füllung der beidseitigen pelvinen Harnleiterabschnitte läßt auf eine gewisse Atonie auch dieser Teile schließen.

Fall X.

26jährige I para. I. Abortus mens. 3. Zur Zeit gravid im IX. Monat. Seit dem 5. Monat der Schwangerschaft verspürt Patientin Schmerzen in beiden Nierengegenden mit teilweise auftretenden Temperaturen. Brennen beim Wasserlassen.

Beide Nierengegenden sind erheblich druckempfindlich.

Gynäkologische Untersuchung: Fundus uteri nahe am Rippenbogen. Kindlicher Rücken links. Kopf im Becken. Herztöne links nahe dem Nabel.

Pyelogramm: Nach Injektion von 20 ccm Umbrenal in beide Nierenbecken gibt Pat. Schmerzen im Unterbauch an.

Die Injektion wird daraufhin abgebrochen und die Aufnahme gemacht.

Die Aufnahme ergibt:

Kind in linker Schädellage. Kopf mit einem großen Segment ins kleine Becken eingetreten. Rücken links.

Beide Nierenbecken sind in der schon öfters beobachteten Weise erweitert. Endkelche kolbig aufgetrieben.

Beide Abdominalabschnitte dilatiert. Der unterste Teil des linken ist weit von der Wirbelsäule abgedrängt. Er kreuzt den Schatten des linken Beckenkammes ca. 2 Querfinger auswärts der Synchondrosis sacroiliaca, um dann in weit nach links ausholendem Bogen in die Fossa iliaca einzutreten.

Hier wendet er sich ziemlich unvermittelt mit einer kurzen, hakenförmigen Umbiegung wieder einwärts; es folgt dann die bekannte Aussparung des Harnleiterschattens über der Lin. terminalis. Infolge ausgiebiger Füllung ist die Pars pelvina gut zur Darstellung gekommen; ihre Stärke macht gegen die Pars abdominalis ungefähr die Hälfte aus.

Rechts ist die Darstellung des Harntraktes nur lückenhaft; man erkennt jedoch die kolbige Auftreibung der Endkelche, die Erweiterung des eigentlichen Nierenbeckens, sowie die des obersten Harnleiterabschnittes.

2 Tage nach der röntgenologischen Untersuchung wird die Patientin durch Sectio transperit. cervical. von einem lebenden Mädchen entbunden und nach normal verlaufendem Wochenbett gesund und ohne Beschwerden entlassen.

3 Wochen nach der Entbindung wird ein Kontrollpyelogramm gemacht und zu diesem Zweck in jeden Harntrakt je 10 ccm Umbrenal eingefüllt. Die Aufnahme ergibt zwar einen deutlichen Rückgang der Erweiterungen im Gebiete beider Nierenbecken und Ureteren, jedoch kann von einer Restitutio ad integrum noch nicht die Rede sein.

Wie schon des öfteren hervorgehoben, beweist allein die gute Darstellbarkeit der Harnwege in allen Teilen, daß ihre Peristaltik noch nicht das physiologische Maß erreicht hat.

Fall XI.

28jährige II para (I. Fehlgeburt im 6. Monat). Zur Zeit im X. Monat gravid. Patientin klagt über starke Schmerzen im Kreuz. Erbrechen bis zum 5. Monat der Gravidität.

Cystoskopisch: Blasenschleimhaut o. B. Die Orientierung ist in der Blase wegen des tiefstehenden Kopfes sehr schwer.

Pyelogramm: In beiden Nierenbecken werden je 10 ccm Umbrenal eingefüllt.



Kind in linker Schädellage: Kopf füllt das kleine Becken aus. Der röntgenologische Befund ist wegen der einer Hydronephrose gleichkommenden Dilatation des rechten Nierenbeckens bemerkenswert.

Der Fall zeigt unter allen bislang beobachteten Graviditätsdilatationen des Nierenbeckens den am weitesten vorgeschrittenen Grad der Erweiterung.

In den unteren Abschnitten ihrer Pars abdominalis sind beide Harnleiter, wie schon öfters beobachtet, lateral konvex ausgebuchtet.

Über die Weite ihres pelvinen Verlaufes gibt die Aufnahme mangels jeglicher Füllung keinen Aufschluß.

2 Tage später (nach dem Pyelogramm) erfolgt die Spontangeburt eines lebensfrischen reifen Knaben.

Fall XII.

23jährige o para. Zur Zeit gravid Mens. X.

Seit 3 Monaten Schmerzen in der Nierengegend beiderseits. Im Urinsediment finden sich massenhaft Leukozyten, kleine Zylinder. Temp. 37,6°.

Am Tag der Aufnahme wird ein Pyelogramm gemacht.

Beide Ureterkatheter lassen sich mühelos einführen und jedes Nierenbecken ohne Beschwerden für die Frau mit 25 ccm Umbrenal füllen.

Die Röntgenaufnahme ergibt:

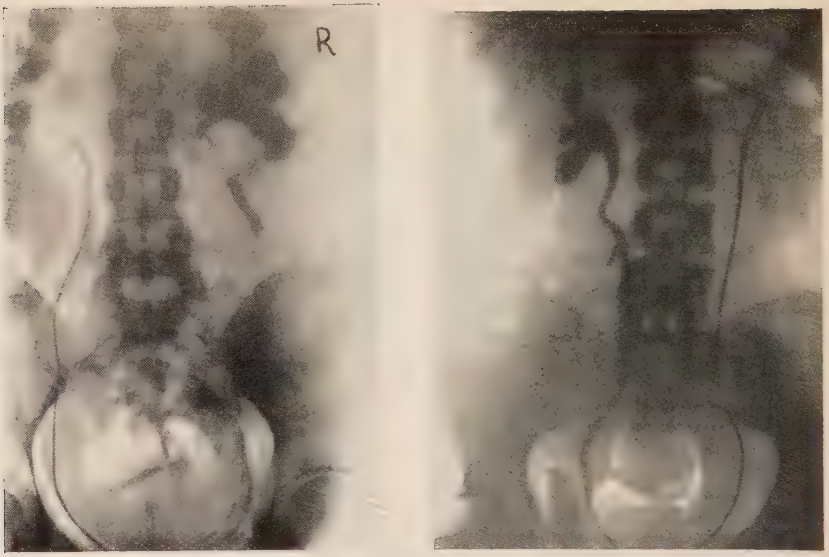

Eine rechte Schädellage. Kopf im Becken, obere Extremitäten in Gegend des rechten Nierenbeckens.

Das rechte Nierenbecken enorm erweitert, seine Endkelche bis zur Unkenntlichkeit aufgetrieben. Der gleichfalls dilatierte Ureter entspringt unter Bildung einer kleinen Schlinge aus dem pelvis renalis, zieht in einem von der Wirbelsäule abgekehrten Verlaufe lateralwärts und endet mit breiter unterer Kontur oberhalb der Crista iliaca. Sein weiterer Verlauf wird nunmehr lediglich durch den schattengebenden Katheter angegeben; S-förmig gekrümmt, zieht dieser medianwärts gegen die Kleinbeckenhöhle.

Die Menge des Kontrastmittels hat nicht ausgereicht, um den linken Harntrakt genügend zu füllen.

Die Hauptmenge der schattengebenden Flüssigkeit ist in die peripher gelegenen Teile, die Endkelche, eingedrungen und erfüllt von hier rückflutend das eigentliche (chirurgische) Nierenbecken und den Harnleiter.

Die mit dem Kontrastmittel angefüllten, den Nierenpapillen unmittelbar aufsitzenden Endkelche ergeben in ihrer Gesamtheit betrachtet das Bild eines Korallenstockes.

Im Verlaufe des linken Ureters ergeben sich gewisse Übereinstimmungen mit dem rechten; auch hier eine kleine Schleife kurz nach seinem Ursprung aus dem Nierenbecken, des weiteren der gleichfalls nach außen gerichtete Verlauf eines abdominalen Ureterabschnittes.

Über die Weite der beidseitigen pelvinen Harnleiterteile ist mangels jeglicher Füllung nichts zu sagen.

Am Tage nach der Röntgenaufnahme erfolgt die Spontangeburt eines lebenden Kindes.

Am 9. Tag post partum wird der Befund an den Harnwegen pyelogisch nachkontrolliert. Zu dem Zwecke werden in jeden 16 ccm Umbrenal injiziert.

Die Aufnahme ergibt einen überraschend schnellen Rückgang der riesigen Ausdehnung der Nierenbecken.

Eine mäßige Dilatation im Gebiet des untersten Abdominalabschnittes des rechten Harnleiters hat sich noch erhalten.

Überblicken wir die Krankengeschichten, so sehen wir, daß die Beschwerden, über welche die Patientinnen klagten, typisch für eine Pyelitis gravidarum sind: sie traten bei den meisten Fällen erst in der zweiten Hälfte der Gravidität auf. Von den übrigen Patientinnen war eine im 4. Monat gravid, 1 in V. Mens. gravid.

	Alter	Zahl der Gebärenden	Schwangerschaftsmonat	Lage des Kindes	Dilatation findet sich:
I	24	0	IV		rechts
II	22	0	VI	2. Steißlage	rechts
III	20	0	V	2. Schädellage	rechts
IV	26	I	V—VI	2. Steißlage	mehr rechts
V	23	II	VI	1. Schädellage	Beide Harntrakten, insbes. d. rechten
VI	22	I	VI	Schädellage	rechts
VII	35	VII	VI—VII	Querlage	Beide Harntrakten. Korallen — d. r. Harnleiters
VIII	26	?	VII	r. Schädellage	Rechte Niere exstirpiert. Lk. Harntrakt sehr weit
IX	29	I	VII	nahezu Querlage	Beide Harntrakten. Korallen — rechts.
X	26	I	IX	lk. Schädellage	Hochgradige Erweiterung beiderseits
XI	28	II	X	lk. Schädellage	ebenfalls
XII	23	0	X	r. Schädellage	rechts

Diese kleine Beobachtungszahl spricht dafür, daß die Schwangerschaftspyelitis nach unseren Beobachtungen vom 4. Monat ab entstehen kann, doch sieht man, daß die Krankheit meistens in der zweiten Hälfte der Schwangerschaft in Erscheinung tritt. Die Entstehung der Pyelitis gravidarum in der ersten Hälfte der Schwangerschaft konnte man sich eigentlich nur durch die von Stoeckel betonte Toxikose erklären. Zu dieser Zeit der Gravidität kann von

Kompression des Ureters keine Rede sein, aber bei diesen Fällen muß man die Bedeutung anderer Krankheiten in Betracht ziehen (z. B. Obstipation, Tonsillitis, Gonorrhoe, gynäkologische Erkrankungen).

Mehr Wert ist in dieser Arbeit gelegt worden auf die Feststellung, den Grad der Dilatation und auf die Feststellung der Höhe des Hindernisses.

Bei den meisten Fällen war die rechte Seite befallen. Die linke Seite blieb entweder normal oder zeigte eine mäßige Dilatation. Hochgradige Dilatation der linken Seite zeigte sich nur bei den Patientinnen, die sich im letzten Monate der Gravidität befanden (s. Fall X, XI und XII).

Die Ureter- und Pyelumdistension ist hochgradiger in der zweiten Hälfte der Gravidität. In vielen Fällen waren die Ureteren zur Dicke eines Fingers erweitert. Das Hindernis saß in den meisten Fällen einen Finger breit oberhalb der Linea terminalis, also etwa 2 cm oberhalb des von Stoeckel angegebenen Ortes (II. physiologische Enge).

Die Kontrollpyelogramme, die einige Tage oder einige Wochen nach der Entbindung gemacht waren, zeigen bei den meisten Fällen eine vollkommene Zurückbildung der Dilatation der Harnleiter. Auch zeigen die Ureteren nunmehr in ihrem ganzen Verlauf ein durchaus physiologisches Verhalten. Man darf annehmen, daß das wichtigste Moment, die Uretherstenose, welche zur Harnstagnation führt, durch den vom graviden Uterus ausgeübten mechanischen Druck hervorgerufen wird. Dafür spricht:

1. das gehäufte Vorkommen der Pyelitis gravidarum in der zweiten Hälfte der Schwangerschaft,
2. die hochgradige Dilatation der Harntrakte in den letzten Monaten der Gravidität,
3. die nur angedeutete Dilatation der Harntrakte bei dem Fall I (z. B. wo der gravide Uterus den kleinen Beckenrand überragt).

Zu den eben erwähnten Gründen für die Ureterdilatation könnte noch die mechanische Oedemisierung der Ureterschleimhaut als weiteres, den Harnabfluß erschwerendes Moment hinzukommen.

Es ist mir eine angenehme Pflicht, den Herren Professoren Weber und Sänger für die Anregung zu der Arbeit und Herrn Dr. Brakemann für seine liebenswürdige Hilfe meinen Dank auszusprechen.

Literatur

Boeminghaus H.: Pyelitis. Ergebn. d. Chir. und Orthop. 19. 583—682. 1926.

Dozsa E.: Über die Pathogenese, Diagnose und Therapie der Schwangerschaftspyelitis — Pyelonephritis und — Nephritis aposte matosa. Ztschr. f. Urolog. Chir. Bd. 25. S. 344—383. 1928.

Halban und Seitz 6., 2. Teil.

Kamniker: Arch. f. Gynäkologie. Bd. 135. H. 1, 1929, S. 232.

Kretschmer H. und H. S. Hedney: Dilatation of the ureter and Midney pelvis during pregnaney. A pyelographie study. Journ. of the americ. med. assoc. 85, Nr. 6. S. 406—409, 1925.

Kretschmer: Pyelitis of pregnaney. Journ. of the Americ. med. assoc. 81, N. 13. S. 233—254. 1925.

Schickele: Arch. Gynäk. 98, 221.

Sellheim: Puerperale Weiterstellung überhaupt und am Ureter im besonderen. Mon.-Schr. f. Geb. u. Gyn. 67. 253. 1927.

Stoeckel: Betrachtung über die Pyelitis gravidarum. Münchn. med. Wochenschr. 71. Nr. 9. S. 257—260. 1927.

Straßmann: Zur Harnleiterverlegung (Ureterkompression) bei Schwangeren. Ztschr. f. Urol. 18. H. 10, S. 620—625. 1927.

Thelin: La pyélite gravidique. Schweiz. med. Wochenschr. 55, Nr. 37. S. 852 bis 856.

Lebenslauf

Ich, Keriana Borowa, bin geboren am 21. VIII. 1904 zu Lowetsch (Bulgarien).

1923 absolvierte ich die Pädagogische Schule für Mädchen in Lowetsch. Im Herbst desselben Jahres machte ich das Ergänzungsabitur an dem Nationalgymnasium für Knaben in Lowetsch.

Sommersemester 1924 wurde ich zum erstenmal an der Universität Göttingen immatrikuliert. Am Ende des Sommersemesters 1926 legte ich die ärztliche Vorprüfung ab.

Zum zweitenmal wurde ich 1926 an der hiesigen Universität immatrikuliert.